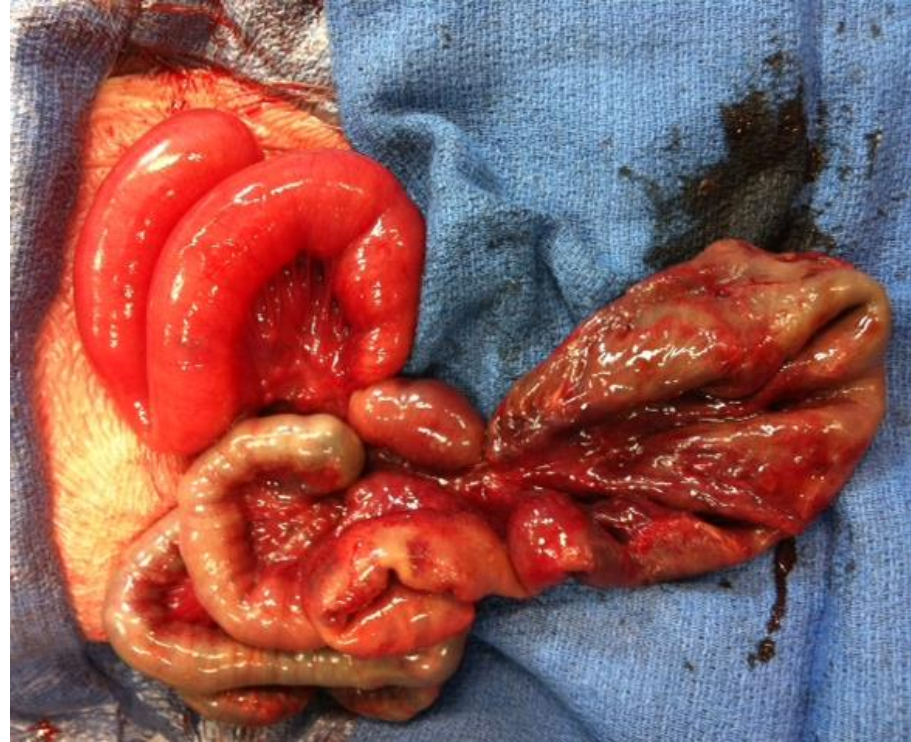
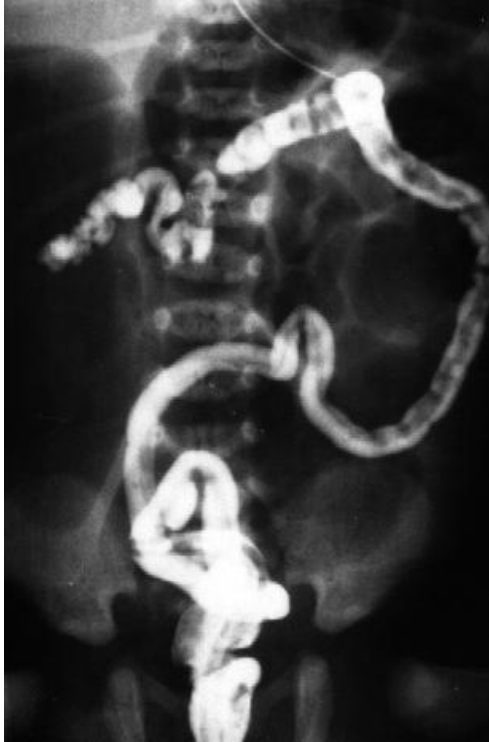
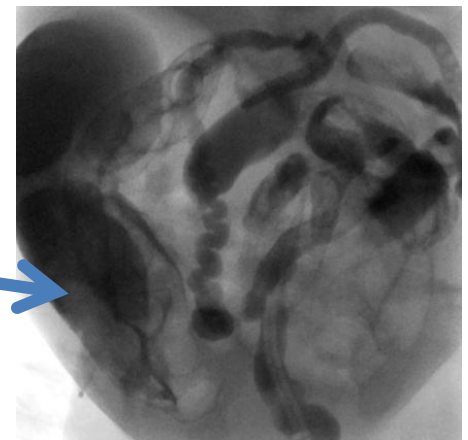
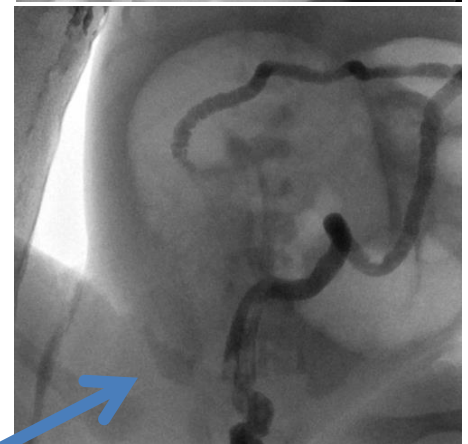
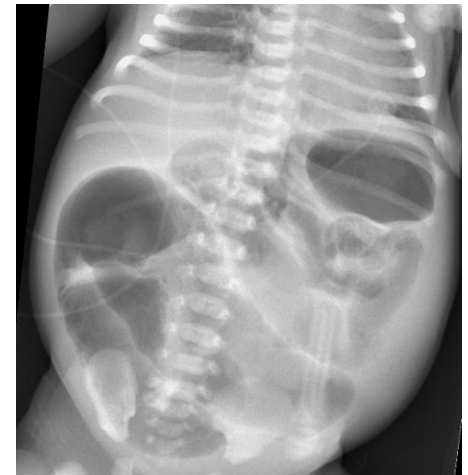Ileus méconial : médical ou chirurgical ?



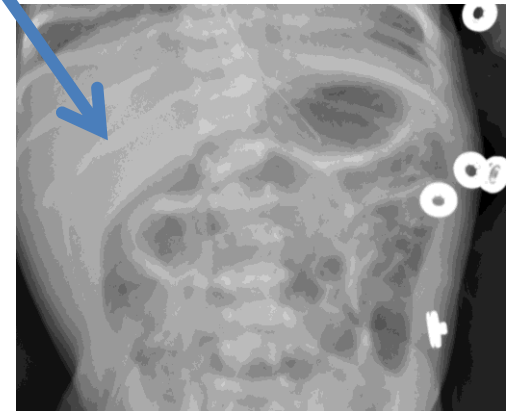
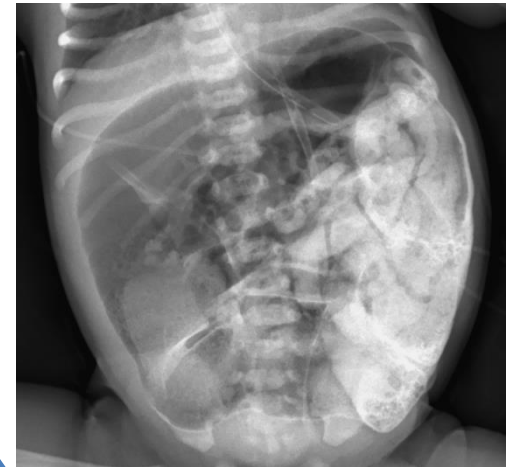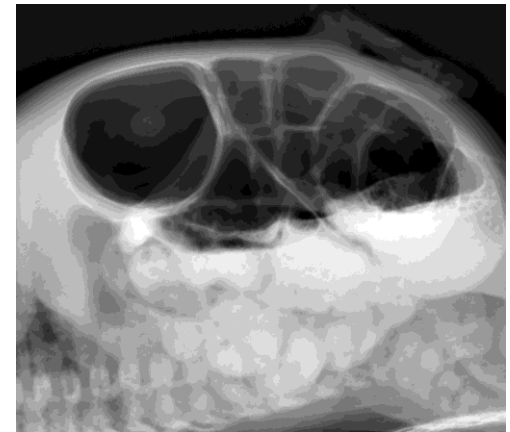A.Dabadie (CRCM), A.Arnaud (Chirurgie pédiatrique)

Cas n°1

- 32 SA: **hyper-échogénicité intestinale, non visualisation de vésicule biliaire.**
- Recherches de mutation: **mère G542X , père C.2620-IG-C.**
- Amniocentèse non souhaitée
- Suivi échographique : dilatation progressive des anses
- Césarienne pour anomalies du rythme cardiaque foetal.
- **38 + 4 SA**
- Fille, 3140 g, Apgar 8/10/10
- **Distension abdominale**
- **Absence d'émission du méconium**
- ASP à J1.
- **Lavement à la gastrografine* dès J1**

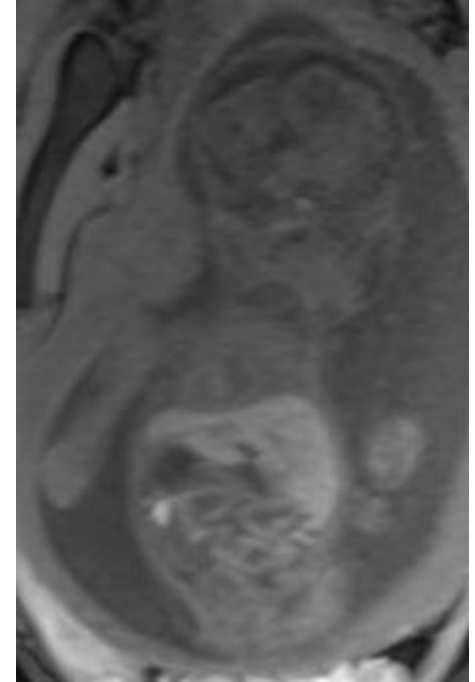


- Distension persistante. Sonde NG en aspiration.
 - 2ème lavement à J2, productif, émission de méconium
 - Nouvel ASP à J3: **persistance de la dilatation.**
 - **Nutrition parentérale exclusive 10 j**
-
- **Régression du ballonnement** abdominal à J7.
 - Reprise d'une alimentation à J 11.
 - Alimentation entérale exclusive à J21 puis orale
-
- **Elastase fécale = 15 $\mu\text{g/g}$ selles (N>200 $\mu\text{g/g}$)**
 - **Cl sudoral = 94 mmol/L**
 - **IM « simple » avec IPE**
 - Sortie sous hydrolysats enrichis en TCM

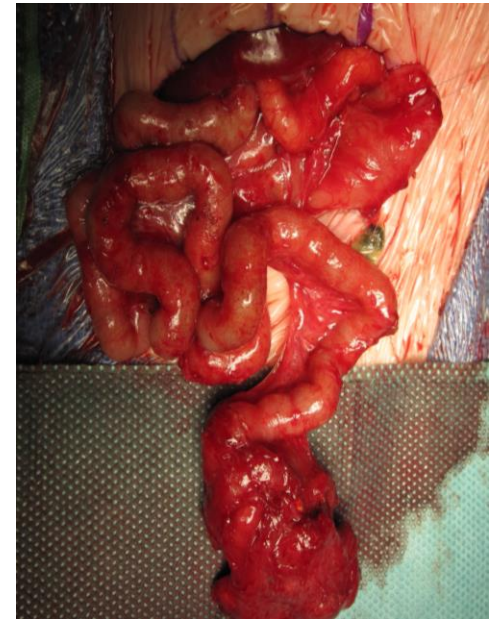

Cas n°2

- 22 SA + 4: ECHO
 - Estomac normal, foie normal, VB visible
 - **Dilatations digestives multiples à contenu mixte liquidien et méconial, grêles et coliques ?**
 - Pas de péristaltisme
- IRM foetale 27 SA + 3
 - **Dilatation** estomac et cadre duodécal (D4: 13 mm)
 - Contenu liquidien
 - Présence de **grêle distal de longueur non déterminée**
 - Microcolon
- 29 SA + 4: ECHO
 - Dilatations digestives stables
- Caryotype foetal normal
- **Biologie moléculaire: Père DF 508 - Mère L206W**
- **Travail spontané et accouchement à 33 SA**
- 2040 G



- Lapararotomie à J1
- Péritonite méconiale.
- Atrésie jéjunale proximale
- Grêle volvulé avec des anses en amas, nécrosées.
- En aval iléon normal de 32 cm de longueur.
- Dans cet iléon, boulettes de méconium impactées très dures.
- Exérèse de la masse intestinale volvulée
- Intestin grêle vidangé, irrigation au Sérum Physiologique.



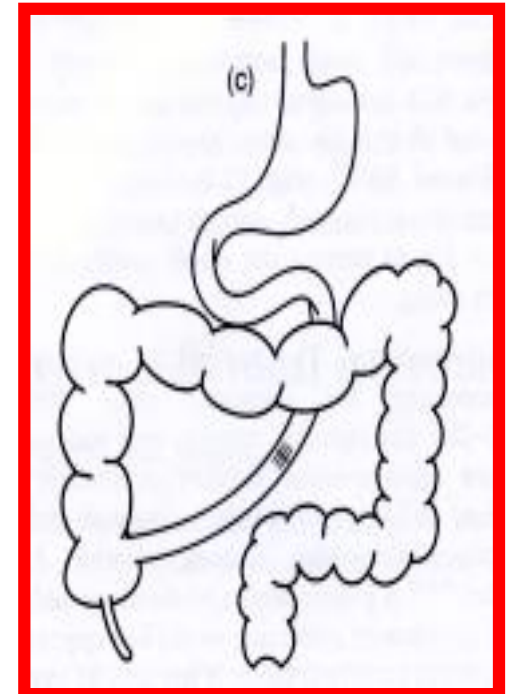
Anastomose jéjuno-iléale (Grêle court type III) **6 + 32 cm**

Prématurité - 33 SA

ELASTASE: > 500 ug/g

IM « compliqué » et mucoviscidose sans IPE

- Retour à domicile en **NPAD jusqu'à 9 mois**
- N Entérale de 8 mois à 2 ans
- Aucun support nutritionnel ensuite



Ileus méconial

- **Méconium**: premières « selles » du nouveau-né.
- Constitué d'épithélium digestif desquamé, sucs digestifs et biliaire, liquide amniotique dégluti, lanugo, mucus.
- IM: Occlusion néonatale par impactions de **méconium visqueux dans l'iléon terminal**. Microcolon « fonctionnel ».
- 1/25 000 naissances,
- 70-80% des IM liés à la mucoviscidose
- IM dans **10 à 20% des mucoviscidoses**
- Physiopathologie: **mucus digestif visqueux +/- IPE**
- **IM « simple »**
- **IM compliqué** : Atrésie ou sténose, perforation-péritonite-kyste méconial, volvulus en amont.

Diagnostic prénatal

Diagnostic **prénatal**: 20-30%.

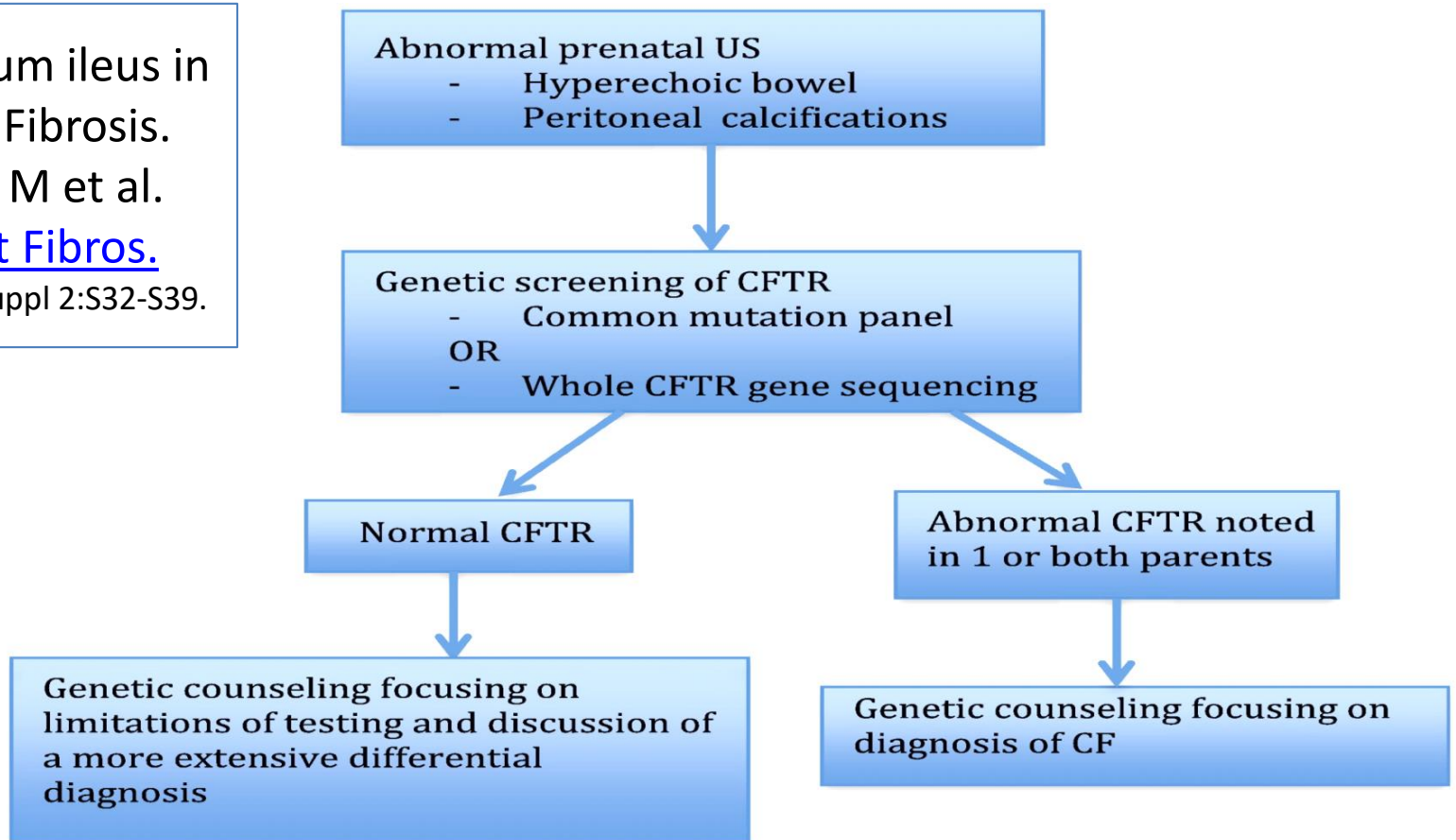
(Padoan R et al, 2019: **26%** - Long AM et al, 2021: **25%** - Rennes 2004-2019: 8/15 - **53%**)

Plus souvent dans les formes compliquées: 40-60%

Meconium ileus in
Cystic Fibrosis.
Sathe M et al.

[J Cyst Fibros.](#)

2017 ;16 Suppl 2:S32-S39.



Anomalies échographiques prénatales et recours à la chirurgie

Prenatal diagnosis and postnatal management of meconium peritonitis. Saleh. [J Perinat Med.](#) 2009

	IM non opérés (5)	IM opérés (8)	P
Présence d'un pseudokyste	0/5	5/8	0,07
Dilatation digestive	0/5	6/8	0,02

Dilated and echogenic fetal bowel and postnatal outcomes: a surgical perspective. Jackson. [Eur J Pediatr Surg.](#) 2010

5 ans, diagnostic anténatal **d'hyperéchogénicité ou de dilatation intestinale**.

35 foetus. 12 n-nés opérés pour atrésie, iléus méconial ou duplication.

Hyperéchogénicité non spécifique: Majorité des N-nés sans pathologie

Dilatation avec ou sans hyperéchogénicité **prédictive d'obstruction intestinale**

Predictors for surgical intervention and surgical outcomes in neonates **with CF**. Jessula. [J Pediatr Surg.](#) 2018

1997-2015	Sans IM	IM non opéré	IM opéré
Hyper-échogénicité	7/26	2/4	3/10

Management of MI in Infants with CF: A Prospective Population Cohort Study. Long. [J Pediatr Surg.](#) 2021.

2 ans, prospectif multicentrique. 56 IM. **Diagnostic anténatal: 14/56 (25%)**

Chirurgie en 1^{ère} intention: 14/56.

8/14: dilatation digestive

Terme, poids de naissance, gravité:
IM avec ou sans CF

Terme, poids de naissance:
dans CF avec ou sans IM

Clinical and genetic characteristics of
MI in newborns with and without CF.
Gorter RR et al. [JPGN](#). 2010;50:569-72.

Predictors for surgical intervention and surgical
outcomes in **neonates with CF.**
Jessula S et al. [J Pediatr Surg](#). 2018;53:2150-2154.

1984 - 2007	Non-CF	CF	p
n	20	23	
Prématurité	14 (70%)	3 (13%)	0,01
Ileus M « simple »	4 (20%)	14 (61%)	0,01
IM « compliqué »	16 (80%)	9 (39%)	
Péritonite M	10 (50%)	3 (13%)	0,02
Pathologie grêle	16 (80%)	9 (39%)	
• Atrésie	10 (63%)	4 (44%)	ns
• Perforation	13 (81%)	6 (67%)	ns
• Kyste méconial	2 (13%)	1 (11%)	ns

1997-2015	Sans IM	IM non opéré	IM opéré
n	94	7	17
Prématurité	3/54 (6%)	1/7 (14%)	5/11 (45%) *

Terme, PDN dans IM et CF

	Padoan 2019 80 IM 2000-15 Italie	Long 2021 56 IM 2012-14 UK Irlande	Rennes 2004-19 15 IM
PDN < 2500	14 (17,5%) (760-4600 g)	15 (27%)	2/15 (13%) (2040-3470)
Terme < 37 SA	19 (24%) (27-41 s)	9 (16%)	2/15 (13%) (33 - 41+6)

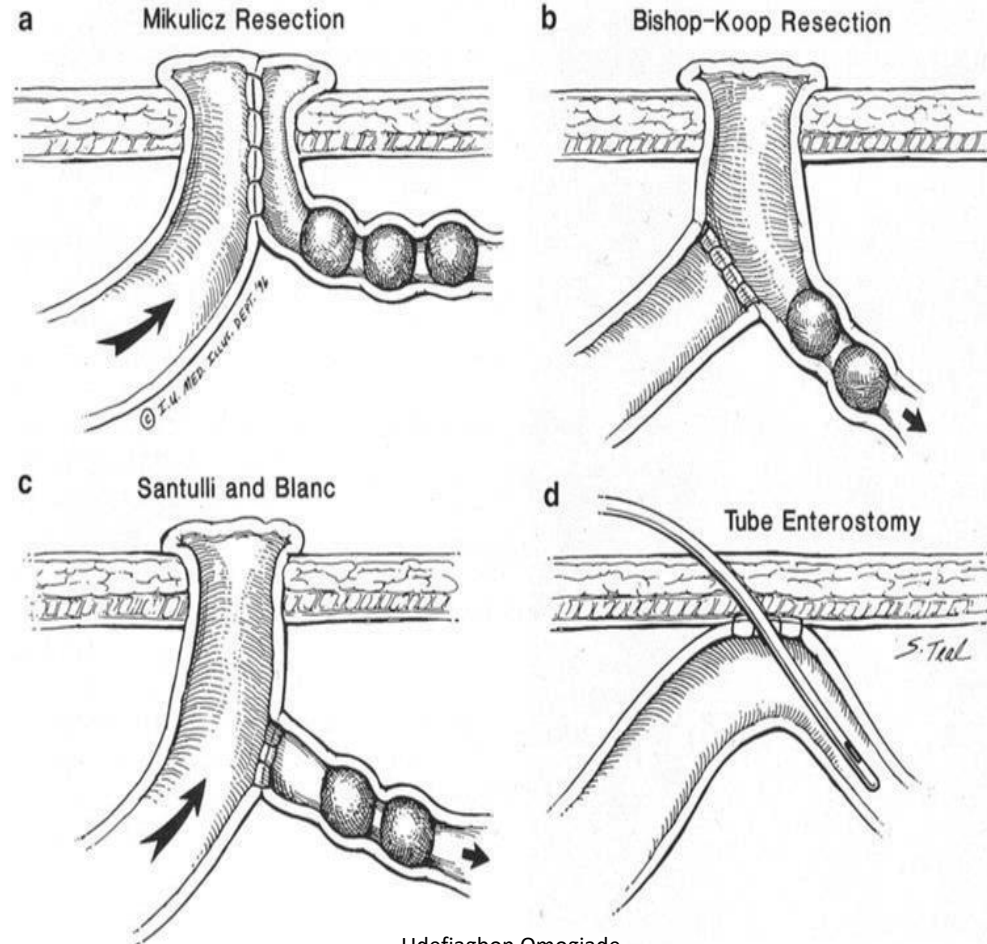
Traitement « médical »: Iléus méconial « simple »

- Mise en conditions: Soins intensifs néonatalogie, voie IV, ATB, Chirurgicalien, etc.
- Lavement à la **GASTROGRAFINE®** :
 - Amidotrizoates de sodium (10g) et de méglumine (66g),
 - Produit de contraste hydrosoluble, **hyperosmolaire** (1900 mOsm/L),
 - Contenant 0.1% polysorbate 80 (Tween 80) et 370 mg d'iode par ml.
 - Utilisation diluée (25-50%)(500-1000 mOsm/L); 10 ml/kg
 - Risque d'hypovolémie – perfusion à 150 ml/kg – surveillance de la diurèse
- Alternatives: Sérum physiologique, association de 1% de N-acetylcysteine, Omnipaque * (Iohexol) osmolalité de 360 à 780.
- **Faible pression et sous contrôle radiologique**
- Opacification rapide du colon (microcolon) , **“Inondation” de l’iléon terminal**
- Surveillance ultérieure par ASP
- Eventuellement complété par lavement au sérum salé +/- 4% N-acetylcysteine
- **Répétition possible** à 24-48 h
- Surveillance en unité de soins intensifs – concertation radiologue – chirurgien
- **Efficacité rapportée: 30 à 40%**

IM SIMPLE	Nombre (% des IM)	Succès LVT Nb de LVT	Chirurgie après échec (et d'emblée)	Iléostomie (+/- résection)	Entérotomie Lavage – tube Anastomose
Nguyen 1986 1970-1984	24/38 (66%)	8/20 (40%)	12/20 (60%) X d'emblée: 4	9/16 (56%)	7/16 (6 NAC)
Rescorla 1993 1972-1991	25/60 (42%)	10/25 (40%)	15/25 (60%)	9/15 (60%)	6/15 (40%) + récent
Copeland 2009 1996-2002	19	7/19 (37%) (1,9 lvt)	1 perforation		
2002-2008 22 CF + 14 non CF	18	1/18 (6%) (1,4 lvt)			
Karimi 2011 1984-2007 23 CF + 18 non CF	14/23 (61%)	3/14 (21%) (1 seul LVT)	11/14 (79%)	5/11 (45%)	6/11 (55%)
Farrelly 2014 1990-2010	30/59 (51%)	5/19 (26%)	14/19 (74%) + Et X d'emblée: 11		
Boczar 2015 2000-2014	8/10 (80%)	0/5 (0%) (Sérum physio)	5/5 Et X d'emblée: 3	5/5 (100%)	0/5
Jessula 2018 1997-2015	10/26 (38%)	1 sans TT 5/6 (83%)	3 d'emblée		
Padoan 2019 2009-2015	52/85 (61%)	14/24 (58%)	10/24 (42%) X d'emblée: 28		
Long AM 2021 2012-2014	33/56 (59%)	12/32 (36%) (1 à 4 lvt)	20/32 (61%) et X d'emblée: 1	9/21 (43%)	12/21 (57%)

IM « complexe » et échec du TT médical: **Traitement « chirurgical**

- Objectifs:
 - évacuation du meconium,
 - rétablissement de la continuité intestinale,
 - préservation du maximum de longueur de grêle.
- Différentes techniques de stomie
 - Risques de déshydratation des ileostomies et de désunion
- ou “tubes” d’irrigation
 - Irrigation par par l’appendice
- Résection – lavage - anastomose



Udefiagbon Omogide

<https://www.intechopen.com/books/pediatric-surgery-flowcharts-and-clinical-algorithms/meconium-ileus>

Carlyle BE et al. [J Pediatr Surg.](#) 2012: *“Thus far, studies have not been large enough to indisputably identify best practices for the surgical treatment of MI.”*

IM « compliqués» Volvulus, péritonite, kyste méconial, atrésie (et échec du LVT)	Nombre (% des IM)	Entérotomie Lavage - Résection Stomie	Entérotomie Lavage - Résection Anastomose
Nguyen 1986 1970-1984 : 38 CF	13/38 (34%) 38 CF	7 périt. – 4 volvulus 11/13 (85%)	2/13 (atrésie) (15%)
Rescorla 1993 1972-1991: 60 CF	35/60 (58%) 60 CF	20/35 (57%)	15/35 (43%)
Jawaheer 2007 1996-2005: 13 CF	13 7 dilat + 5 perfo + + 1 volv		13/13 (100%) (31% complications)
Karimi 2011 1984-2007: 23 CF + 18 non CF	9/23 (39%) + 11 échec LVT	3/9 (33%) + 5 (21% complications)	6/9 (66%) + 6 (31% complications)
Farrelly 2014 1990-2010: 59 CF	29/59 (49%) (25 échec LVT)	39/54 (72%) (22% complications)	Entérotomie lavage 7 (13%) Rés. anastomose 8 (15%) (23% complications)
Jessula 2018 1997-2015: 26 CF	16 / 26 (61%)	6/17 (35%) (2 occlusions)	Entérotomie lavage 6/17 (35%) Rés. anastomose 5/17 (29%) (2 perfo - 2 occlusions)
Padoan 2019 2009-2015: 85 CF	33/85 (39%) Atrésie (11), volvulus (17) péritonite (16) kyste (4)	41 / 71 (58%) Complications: 13/71 (18%)	
Long 2021 2012-2014: 56 CF	23/56 (41%) (10/23 Lvt préalable)	15/23 (65%) (39% complications)	8/23 (35%)

Traitement médical ou chirurgical dans l'ileus méconial « simple » ou « compliqué »

Nguyen LT. [J Pediatr Surg.](#) 1986

Jawaheer J. [J Pediatr Surg Int.](#) 2007

Gorter RR. [JPGN.](#) 2010

Farrelly PJ. [J Pediatr Surg.](#) 2014

Jessula S. [J Pediatr Surg.](#) 2018

Rescorla FJ [World J Surg.](#) 1993

Copeland DR. [J Pediatr Surg.](#) 2009

Karimi A. [Pediatr Surg Int](#) 2011

Boczar M. [Dev Period Med.](#) 2015

Padoan R. [J Cyst Fibros.](#) 2019

Long AM [J Pediatr Surg.](#) 2021

IM « simples » Tt par LVT	Nombre (% des IM)	Succès LVT	Chirurgie après échec (+ d'emblée)	Avec stomie (+/- résection)	Entérotomie Lavage Sans stomie
« Meta-analyse »	210/380 (55%)	65/182 (35%)	67/107 (63%) 113/153 (74%)	37/68 (54%)	31/68 (46%)
Rennes 2004-2019	8/15 (53%)	3/7 (43%) (1,7 lvt)	4/7 (57%) + 1 d'emblée	2/8 (25%)	6/8 (75%)

IM « compliqués » (et échec du LVT)	Nombre (% des IM)		Entérotomie Lavage Résection Stomie	Entérotomie Lavage Résection Sans stomie
« Meta-analyse »	165/360 (46%)		135/222 (61%)	87/201 (39%)
Rennes 2004-2019	7/15 (47%)		4/7 (57%)	3/7 (43%)

Evolution à court terme

Jessula 2018	17 IM opérés
Hospitalisation (j)	74 (46 - 109)
Séjour en SI (j)	34,5 (22 - 46)
Durée NP (j)	28,5 (16 - 79,5)

Padoan 2019	85 IM
Hospitalisation (j)	32 j (4-202) (n=67)
N Parentérale (j)	17 j (4-120) (n=52/85)

Auteurs / Années	Stomie	Sans stomie	p	IM Complicqué	IM Simple	p
Farrelly 1990-2010	39	15		29	30	
Hospitalisation (j)	49 (19-390)	23,5 (15-60)	0,001	52 (15-151)	26,5 (6-390)	0,002
N Parentérale (j)	37 (1-148)	18 (5-104)	0,062	32,5 (1-148)	19,5 (5-75)	0,14
Autonomie alim (j)	25 (7-148)	9 (5-49)	0,067	21 (5-148)	19 (5-75)	0,34
Long 2012-2014	15	8		23	33	
Autonomie alim (j)	15 (10-18)	15 (8 - 22)		10 (7-17)	13 (9-17)	
Rennes 2004-2019	6	9		7	8	
Hospitalisation (j)	119 (30-180)	43 (7-160)		79 (18-160)	61 (7-180)	
N Parentérale (j)	119 (30-180)	49 (0-270)		144 (8-400)	94 (0-500)	

Risk factors for **adverse outcome** in infancy in meconium ileus CF infants:

Padoan R et al. [J Cyst Fibros.](#) 2019;18:863-868.

Evolution « défavorable »: retard de croissance et/ou infection à PA à 1 an

	« Témoin » (49)	Evolution « défavorable » (31)	p
Dc prénatal	8 (16,3%)	11 (35,5%)	0,06
PDN < 2500g	10 (20,4%)	4 (12,9%)	0,42
IM complexe	17 (34,7%)	14 (45,2%)	0,36
Chirurgie	43 (87,8%)	24 (77,4%)	0,23
Stomie	24 (49%)	14 (45%)	0,82
Reprise chirurgicale	6 (12,2%)	7 (22,6%)	0,23
Séjour en SI	29 (59,2%)	27 (87,1%)	0,01
Oxygénothérapie	6 (12,2%)	11 (35,5%)	0,02
1^{ère} T.I.R	94 +/- 50 (29)	139 +/- 57 (19)	0,008
Durée NP (j)	6,8 +/- 11,8 (44)	14,6 +/- 20,7 (31)	0,06
Age début N Orale (j)	11 +/- 7,7 (31)	22 +/- 21 (21)	0,03
1^{ère} hospitalisation (j)	39 +/- 32 (39)	57 +/- 44 (27)	0,08

Iléus méconial = Multiples collaborations génétique, obstétricale, chirurgicale et pédiatrique

Diagnostic prénatal des pathologies constitutionnelles graves: anomalie caryotype, mucoviscidose

Surveillance obstétricale rapprochée pour évaluer le « bien être » foetal

Naissance:

Maternité niveau 3 pour une PEC médico-chirurgicale optimale

Réanimation néonatale et chirurgie pédiatrique

CRCM + Centre maladies rares digestives

Pronostic postnatal difficile: **Décisions concertées multidisciplinaires**

Nécessité de traitement chirurgical ?

Insuffisance intestinale ? Insuffisance pancréatique ?

NP au long cours ? Evolution nutritionnelle à long terme ?

Pronostic général de la mucoviscidose (atteinte respiratoire, hépatique)